



GOVERNO DO ESTADO DO RIO DE JANEIRO  
SECRETARIA DE ESTADO DE SAÚDE  
SUBSECRETARIA JURÍDICA  
NÚCLEO DE APOIO TÉCNICO EM AÇÕES DE SAÚDE

PARECER TÉCNICO/SES/SJ/NAT-FEDERAL Nº 0342/2018

Rio de Janeiro, 04 de maio de 2018.

Processo nº 5001424-90.2018.4.02.5101,  
ajuizado por [REDACTED], neste  
ato representado por [REDACTED]  
[REDACTED]

O presente parecer visa atender a solicitação de informações técnicas do 10º Juizado Especial Federal do Rio de Janeiro, da Seção Judiciária do Rio de Janeiro, quanto à cirurgia de ressecção de tumor e reconstrução microcirúrgica.

#### I – RELATÓRIO

1. De acordo com documentos médicos do Instituto Nacional do Câncer (Evento1\_OUT6 fls. 3, 4, 9 e 10), emitidos em data não especificada e 28 de março de 2018, pelos médicos [REDACTED] (CREMERJ [REDACTED]), [REDACTED] (CREMERJ [REDACTED]) e [REDACTED] (CREMERJ [REDACTED]), o Autor apresenta **neoplasia maligna de mandíbula maxilar inferior e neoplasia maligna do lábio externo, não especificado, estadiamento IIIA**. Foi relatado que o Autor apresenta tumor benigno em assoalho de boca, tendo sido indicada ressecção **pelvemandibulectomia + reconstrução microcirúrgica**. A cirurgia havia sido agendada para 17/04/2018, estando atualmente programada para 08 de maio de 2018. Foram citadas as seguintes Classificações Internacionais de Doenças (CID-10): **C41.1 – Neoplasia maligna de mandíbula e C00.2 – Neoplasia maligna de lábio externo, não especificado**.
2. Conforme observado em laudo de exame do Departamento de Patologia e Diagnóstico Oral, da Faculdade de Odontologia da Universidade Federal do Rio de Janeiro (Evento1\_OUT6 fl. 11), emitido em 06 de setembro de 2017, pelos dentistas [REDACTED] (CRO-RJ [REDACTED]), [REDACTED] (CRO-RJ [REDACTED]), [REDACTED] (CRO-RJ [REDACTED]) e [REDACTED] (CRO-RJ [REDACTED]), em análise de anatomia patológica de tecido da mandíbula, foram observados: *“dois fragmentos de tecido mole, recebidos em formol, de formato fusiforme, superfície irregular, consistência fibroelástica, coloração acastanhada e medindo 20 x 11 x 6 mm em conjunto”*. Conclusão: **lesão central de células gigantes**.
3. De acordo com encaminhamento de usuários da Prefeitura da Cidade do Rio de Janeiro (Evento1\_OUT6 fl. 13), emitido pela dentista [REDACTED] (CRO-[REDACTED]), o Autor foi encaminhado para consulta em odontologia – cirurgia bucomaxilo facial. Foi relatada **tumoração em mandíbula (diagnóstico clínico – granuloma piogênico)** extensa e sangrante. Considerando o comportamento da criança e o sangramento intenso durante a incisão, foi concluído que a cirurgia deverá ser feita em unidade especializada. Classificação Internacional de Doenças (CID10) **K06 - Outros transtornos da gengiva e do rebordo alveolar sem dentes**.
4. Conforme observado em laudo para solicitação de autorização de internação hospitalar do Hospital Municipal Miguel Couto (Evento1\_OUT6 fl. 15), emitido em data não especificada pela pediatra [REDACTED] (CREMERJ [REDACTED]), o Autor apresenta **tumoração** em região inferior gengival, com progressão significativa em seis meses, com diagnóstico inicial de **tumor de células gigantes**. Foi solicitada a internação do Autor, justificada pela anamnese e exame físico.



GOVERNO DO ESTADO DO RIO DE JANEIRO  
SECRETARIA DE ESTADO DE SAÚDE  
SUBSECRETARIA JURÍDICA  
NÚCLEO DE ASSESSORIA TÉCNICA EM AÇÕES DE SAÚDE

5. Acostado ao Processo (Evento1\_OUT6\_fl. 16) encontra-se documento médico do Hospital Municipal Miguel Couto, emitido em 24 de janeiro de 2018, pela médica [REDACTED] (CREMERJ [REDACTED]), no qual foi atribuído ao Autor o diagnóstico de **tumor de células gigantes em maxila esquerda**. Foi descrito que o Autor apresenta **tumoração em região de gengiva à esquerda** desde julho de 2017. Foi feita biópsia no Hospital Universitário Clementino Fraga Filho em setembro de 2017, com diagnóstico de **tumor de células grandes**. Tomografia de crânio (03/01/2017) evidenciou formação lobulada com limites mal definidos, densidade de partes moles e realce heterogêneo pelo meio de contraste venoso, medindo cerca de 4,4 x 3,5 x 2,6cm, em íntimo contato com a face externa do ramo esquerdo da mandíbula e causando erosão e remodelamento deste, e estendendo-se para o assoalho da cavidade oral. O Autor à época aguardava transferência para conduta pela cirurgia de cabeça e pescoço, visto que o hospital mencionado não possui tal serviço. Foi citada a seguinte Classificação Internacional de Doenças (CID-10): **R22.1 – Tumefação, massa ou tumoração localizadas do pescoço**.

6. De acordo com laudo de tomografia computadorizada da mandíbula do Centro de Diagnóstico por Imagem Dr. Armando Amoêdo (Evento1\_OUT6\_fl. 17), emitido em 03 de janeiro de 2018, pelas médicas [REDACTED] (CREMERJ [REDACTED]) e [REDACTED] (CREMERJ [REDACTED]) foi verificada formação lobulada com limites mal definidos, densidade de partes moles e realce heterogêneo pelo meio de contraste venoso, medindo cerca de 4,4 x 3,5 x 2,6cm, em íntimo contato com a face externa do ramo esquerdo da mandíbula, e causando erosão e remodelamento deste, estendendo-se para o assoalho da cavidade oral deslocando a língua superomedialmente. Observa-se irregularidade no contorno do terço anterior do ramo mandibular e redução na espessura do seu terço médio.

## II – ANÁLISE

### DA LEGISLAÇÃO

1. A Portaria de Consolidação nº 3/GM/MS, de 28 de setembro de 2017, contém as diretrizes para a organização da Atenção à Saúde no âmbito do Sistema Único de Saúde (SUS) visando superar a fragmentação da atenção e da gestão nas Regiões de Saúde e aperfeiçoar o funcionamento político-institucional do SUS com vistas a assegurar ao usuário o conjunto de ações e serviços que necessita com efetividade e eficiência.
2. A Portaria de Consolidação nº 1/GM/MS, de 28 de setembro de 2017, publica a Relação Nacional de Ações e Serviços de Saúde (RENASES) no âmbito do Sistema Único de Saúde (SUS) e dá outras providências.
3. O Anexo IV da Portaria de Consolidação nº 3/GM/MS, de 28 de setembro de 2017, institui a Rede de Atenção à Saúde das Pessoas com Doenças Crônicas, no âmbito do SUS.
4. O Anexo IX da Portaria de Consolidação nº 3/GM/MS, de 28 de setembro de 2017, instituiu a Política Nacional para a Prevenção e Controle do Câncer na Rede de Atenção à Saúde das Pessoas com Doenças Crônicas, no âmbito do Sistema Único de Saúde (SUS).
5. A Portaria nº 140/SAS/MS de 27 de fevereiro de 2014 redefine os critérios e parâmetros para organização, planejamento, monitoramento, controle e avaliação dos estabelecimentos de saúde habilitados na atenção especializada em oncologia e define as condições estruturais, de funcionamento e de recursos humanos para a habilitação destes estabelecimentos no âmbito do Sistema Único de Saúde (SUS).
6. A Portaria nº 346/SAS/MS de 23 de junho de 2008 mantém os formulários/instrumentos do sub-sistema de Autorização de Procedimentos de Alto Custo do Sistema de Informações Ambulatoriais (APAC-SAI) na sistemática de autorização, informação e faturamento dos procedimentos de radioterapia e de quimioterapia.



GOVERNO DO ESTADO DO RIO DE JANEIRO  
SECRETARIA DE ESTADO DE SAÚDE  
SUBSECRETARIA JURÍDICA  
NÚCLEO DE APOSSORIA TÉCNICA EM AÇÕES DE SAÚDE

7. O Capítulo VII, do Anexo IX, da Portaria de Consolidação nº 2/GM/MS, de 28 de setembro de 2017, dispõe sobre a aplicação da Lei nº 12.732, de 22 de novembro de 2012, que versa a respeito do primeiro tratamento do paciente com neoplasia maligna comprovada, no âmbito do Sistema Único de Saúde (...).

8. No âmbito do Estado do Rio de Janeiro, a Deliberação CIB nº 2.883, de 12 de maio de 2014 pactuou as referências da Rede de Alta Complexidade Oncológica.

9. A Deliberação CIB-RJ nº 4609, de 05 de julho de 2017, pactua o Plano Oncológico do Estado do Rio de Janeiro, com vigência de 2017/2021, e contém os seguintes eixos prioritários: promoção da saúde e prevenção do câncer; detecção precoce/diagnóstico; tratamento; medicamentos; cuidados paliativos; e, regulação do acesso.

10. A Deliberação CIB-RJ nº 2795 de 18 de março de 2014, pactua as referências da Rede de Alta Complexidade Oncológica no âmbito do Estado do Rio de Janeiro.

11. A Deliberação CIB-RJ nº 4004, de 30 de março de 2017, pactua, *ad referendum*, o credenciamento e habilitação das unidades de Assistência de Alta Complexidade em Oncologia (UNACON) e centros de Assistência de Alta Complexidade em Oncologia (CACON), em adequação a Portaria GM/MS nº 140, de 27/02/2014, e a Portaria GM/MS nº 181, de 02/03/2016, que prorroga o prazo estabelecido na portaria anterior para 28/02/2016.

12. Considerando a Política Nacional de Regulação do SUS, disposta no Anexo XXVI da Portaria de Consolidação nº 2/GM/MS, de 28 de setembro de 2017;

*Art. 9º § 1º O Complexo Regulador será organizado em:*

*I - Central de Regulação de Consultas e Exames: regula o acesso a todos os procedimentos ambulatoriais, incluindo terapias e cirurgias ambulatoriais;*

*II - Central de Regulação de Internações Hospitalares: regula o acesso aos leitos e aos procedimentos hospitalares eletivos e, conforme organização local, o acesso aos leitos hospitalares de urgência; e*

*III - Central de Regulação de Urgências: regula o atendimento pré-hospitalar de urgência e, conforme organização local, o acesso aos leitos hospitalares de urgência.*

## DA PATOLOGIA

1. **Câncer** é o nome dado a um conjunto de mais de 100 doenças que têm em comum o crescimento desordenado (maligno) de células, que invadem tecidos e órgãos, podendo espalhar-se para outras regiões do corpo (metástase). Dividindo-se rapidamente, estas células tendem a ser muito agressivas e incontroláveis, determinando a formação de tumores malignos, que podem espalhar-se para outras regiões do corpo. As causas de câncer são variadas, podendo ser externas ou internas ao organismo, estando inter-relacionadas<sup>1</sup>.

2. O **câncer de boca** é uma denominação que inclui os cânceres de lábio e de cavidade oral (**mucosa bucal, gengivas, palato duro, língua e assoalho da boca**)<sup>2</sup>. A maior parte dos tumores malignos da cavidade bucal é constituída pelo carcinoma epidermóide, que se classifica em: bem diferenciado, moderadamente diferenciado e pouco diferenciado<sup>3</sup>. O principal sintoma deste tipo de câncer é o aparecimento de feridas na boca que não cicatrizam em uma semana. Outros sintomas são ulcerações superficiais, com menos de 2 cm de

<sup>1</sup> BRASIL. Ministério da Saúde. INCA - PROCEDURES. Câncer de Colo Uterino. Revista Brasileira de Cancerologia, 2000, 46(4): 351-54. Disponível em: <[http://www.inca.gov.br/rbc/n\\_46/v04/pdf/normas.pdf](http://www.inca.gov.br/rbc/n_46/v04/pdf/normas.pdf)>. Acesso em: 26 abr. 2018.

<sup>2</sup> BRASIL. Ministério da Saúde. Instituto Nacional do Câncer - INCA. Câncer de Boca. Disponível em: <[http://www.inca.gov.br/conteudo\\_view.asp?id=324](http://www.inca.gov.br/conteudo_view.asp?id=324)>. Acesso em: 26 abr. 2018.

<sup>3</sup> BRASIL. Ministério da Saúde. Instituto Nacional do Câncer - INCA. Regiões anatômicas e prognósticos. Disponível em: <[http://www2.inca.gov.br/wps/wcm/connect/tiposdecancer/site/home/boca/regioes\\_anatomicas\\_e\\_prognosticos](http://www2.inca.gov.br/wps/wcm/connect/tiposdecancer/site/home/boca/regioes_anatomicas_e_prognosticos)>. Acesso em: 26 abr. 2018.



GOVERNO DO ESTADO DO RIO DE JANEIRO  
SECRETARIA DE ESTADO DE SAÚDE  
SUBSECRETARIA JURÍDICA  
NÚCLEO DE APOIO TÉCNICO EM AÇÕES DE SAÚDE

diâmetro, indolores (podendo sangrar ou não) e manchas esbranquiçadas ou avermelhadas nos lábios ou na mucosa bucal. Dificuldade para falar, mastigar e engolir, além de emagrecimento acentuado, dor e presença de linfadenomegalia cervical são sinais de câncer de boca em estágio avançado.

3. Os **tumores malignos da orofaringe** acometem mais frequentemente o sexo masculino e relaciona-se com tabagismo e etilismo, além de avitaminoses. A orofaringe possui quatro regiões anatômicas, sendo limitadas por dois planos transversais, um passando na borda do palato duro e o outro pelo osso hióide. Apesar de se encontrar os mais variados tipos histopatológicos de tumores malignos, desde os mesenquimais até os de glândulas salivares menores, o tumor mais frequente é o carcinoma epidermóide em seus variados graus de diferenciação. Como em outros tumores, a sobrevida é maior nos estádios iniciais da doença. O esvaziamento cervical radical modificado está indicado em casos sem extravasamento capsular, em outros casos, esvaziamento cervical radical<sup>4</sup>.

4. O **tumor de células gigantes** é uma neoplasia óssea benigna em 95% dos casos, porém localmente agressiva, sendo histologicamente caracterizada por células gigantes multinucleadas dispersas no tecido tumoral, cujo núcleo apresenta a mesma característica das células ovoides e fusiformes que formam o seu estroma. Representa de 5% a 8% de todos os tumores ósseos primários, e cerca de 60% destas lesões ocorrem na extremidade articular dos ossos longos, como tibia proximal, fêmur distal, rádio distal e úmero proximal. A incidência relatada em crianças abaixo de 10 anos é de 3% e em locais menos comuns, como a mandíbula, cerca de 7%. Clinicamente, a dor local, de intensidade variável, é o sintoma mais frequente, comumente associada a aumento volumétrico da região afetada, às vezes com evolução em poucas semanas<sup>5</sup>.

5. O **granuloma piogênico** corresponde a uma lesão vascular adquirida, que representa um crescimento vascular exuberante reativo a um trauma, a determinadas situações fisiológicas ou a alguns medicamentos. Seus sintomas envolvem, em geral, o surgimento de uma tumoração avermelhada ou vinhosa, que pode ficar presa à pele ou não, em áreas de trauma como a prega ungueal (região de encontro da pele com a unha) e mucosa, em crianças e adultos. Corresponde a uma lesão que sangra facilmente com a manipulação<sup>6</sup>.

## DO PLEITO

1. A **oncologia** é a especialidade médica que estuda os tumores, que podem ser benignos ou malignos. Está voltada para a forma como o câncer se desenvolve no organismo e qual é o tratamento mais adequado para cada caso. Apesar da existência de protocolos médicos, o **tratamento oncológico** é sempre muito individualizado - cada paciente, tumor e situação exigem uma abordagem terapêutica. O oncologista é o médico clínico especializado no tratamento do câncer e responsável, sobretudo, por prescrever tratamentos de quimioterapia, imunoterapia e hormonioterapia<sup>7</sup>.

2. Os **tumores da base da língua** podem ser tratados com **cirurgia** primária. Nas abordagens cirúrgicas, os cirurgiões têm que estar familiarizados com as múltiplas abordagens cirúrgicas e opções reconstrutivas, de forma a garantir a ressecção completa com morbidade

<sup>4</sup> INCA – Condução do INCA, Ministério da Saúde. Carcinoma Epidermóide da Cabeça e Pescoço. Revista Brasileira de Cancerologia, 2001, 47(4): 361. Disponível em: <[http://www1.inca.gov.br/rbc/n\\_47/v04/pdf/normas.pdf](http://www1.inca.gov.br/rbc/n_47/v04/pdf/normas.pdf)>. Acesso em: 26 abr. 2018.

<sup>5</sup> SENAGA, C., et al. Tumor de células gigantes de mandíbula. Rev Assoc Med Bras, v. 55, n. 2, p. 108-109, 2009. Disponível em: <[http://www.scielo.br/scielo.php?script=sci\\_arttext&pid=S0104-42302009000200009](http://www.scielo.br/scielo.php?script=sci_arttext&pid=S0104-42302009000200009)>. Acesso em: 26 abr. 2018.

<sup>6</sup> SOCIEDADE BRASILEIRA DE DERMATOLOGIA. Granuloma Piogênico. Disponível em: <<http://www.sbd.org.br/dermatologia/unhas/doencas-e-problemas/granuloma-piogenco/92/#sintomas>>. Acesso em: 26 abr. 2018.

<sup>7</sup> Brasil. Ministério da Saúde. Secretaria de Atenção à Saúde. Protocolos Clínicos e Diretrizes Terapêuticas em Oncologia/Ministério da Saúde, Secretaria de Atenção à Saúde – Brasília : Ministério da Saúde, 2014. Disponível em: <[http://bvsm.s.saude.gov.br/bvsm/publicacoes/protocolos\\_clinicos\\_diretrizes\\_terapeuticas\\_oncologia.pdf](http://bvsm.s.saude.gov.br/bvsm/publicacoes/protocolos_clinicos_diretrizes_terapeuticas_oncologia.pdf)>. Acesso em: 26 abr. 2018.



GOVERNO DO ESTADO DO RIO DE JANEIRO  
SECRETARIA DE ESTADO DE SAÚDE  
SUBSECRETARIA JURÍDICA  
NÚCLEO DE APOIO TÉCNICO EM AÇÕES DE SAÚDE

mínima e otimizar a fala e deglutição. As abordagens cirúrgicas incluem: Transoral: eletrocauterização; laser CO<sub>2</sub>; cirurgia robótica transoral (TORS) e Externa: **mandibulotomia** com "swing" (rebatimento) mandibular; abordagem suprahióideia e faringotomia lateral<sup>8</sup>.

### III – CONCLUSÃO

1. Nas **neoplasias do assoalho da boca, o tratamento é cirúrgico**. Pode ser via oral ou via externa (**pelveglossomandibulectomia** não interrompida ou segmentar). Os tumores in situ ou T1 devem ser tratados apenas cirurgicamente, com sobrevida de 5 anos em 70% dos pacientes<sup>9</sup>. De acordo com a Sociedade Brasileira de Cirurgia de Cabeça e Pescoço, pode-se resumir o tratamento dos tumores do andar inferior da boca (assoalho bucal) com **pelvectomia** e **pelveglossectomia** ou **pelvemandibulectomia** marginal<sup>10</sup>.
2. O tratamento de tumores da cavidade oral teve grande impulso com o desenvolvimento de retalhos miocutâneos e reconstruções com enxertos microcirúrgicos revascularizados ampliaram as possibilidades de reabilitação após grandes ressecções com segurança e permitem reconstrução de grandes defeitos em um único tempo cirúrgico. As cirurgias incluem ressecções do tumor primário com margens tridimensionais satisfatórias associadas a tratamento do pescoço<sup>11</sup>.
3. Ressalta-se que **o paciente com neoplasia maligna** tem direito de se submeter ao **primeiro tratamento no Sistema Único de Saúde (SUS), no prazo de até 60 (sessenta) dias** contados a partir do dia em que for firmado o diagnóstico em laudo patológico ou em prazo menor, conforme a necessidade terapêutica do caso registrada em prontuário<sup>12</sup>.
4. Quanto à organização da atenção oncológica no SUS, essa foi reestruturada em consonância com a Rede de Atenção à Saúde e de forma articulada entre os três níveis de gestão.
5. O componente de Atenção Especializada é composto por ambulatórios de especialidades, hospitais gerais e hospitais especializados habilitados para a assistência oncológica. Esses devem apoiar e complementar os serviços da atenção básica na investigação diagnóstica, no **tratamento do câncer** (...), garantindo-se, dessa forma, a **integralidade** do cuidado no âmbito da rede de atenção à saúde. O componente da Atenção Especializada é constituído pela Atenção Ambulatorial e Hospitalar.
6. A Atenção Hospitalar é composta por hospitais habilitados como **UNACON** (Unidades de Assistência de Alta Complexidade em Oncologia) e **CACON** (Centros de Assistência de Alta Complexidade em Oncologia) e por Hospitais Gerais com Cirurgia Oncológica, nos quais são oferecidos os **tratamentos especializados de alta complexidade**, incluindo **serviços de cirurgia**, radioterapia, quimioterapia, e cuidados paliativos, em **nível ambulatorial** e de **internação**, a depender do serviço e da necessidade identificada em cada caso. Sempre com base nos protocolos clínicos e nas diretrizes terapêuticas estabelecidas pelo Ministério da Saúde, quando publicados.

<sup>8</sup> FAGAN, J. Open Access Atlas of Otolaryngology, Head & Neck Operative Surgery. Ressecção de tumores da base da língua. Disponível em: <<https://vula.uct.ac.za/access/content/group/ba5fb1bd-be95-48e5-81be-586fbaeba29d/Ressec%C3%A7%C3%A3o%20de%20tumores%20da%20base%20da%20%C3%ADngua.pdf%20>>. Acesso em: 26 abr. 2018.

<sup>9</sup> Fundação Otorrinolaringologia – FORL. Neoplasias da Cavidade Oral e da Orofaringe. Disponível em: <[http://forl.org.br/Content/pdf/seminarios/seminario\\_57.pdf](http://forl.org.br/Content/pdf/seminarios/seminario_57.pdf)>. Acesso em: 26 abr. 2018.

<sup>10</sup> Projeto Diretrizes – Associação Médica Brasileira e Conselho Federal de Medicina – Rastreamento, Diagnóstico e Tratamento do Câncer da Boca. Sociedade Brasileira de Cirurgia de Cabeça e Pescoço. Disponível em: <[https://diretrizes.amb.org.br/\\_BibliotecaAntiga/rastreamento-diagnostico-e-tratamento-do-cancer-de-boca.pdf](https://diretrizes.amb.org.br/_BibliotecaAntiga/rastreamento-diagnostico-e-tratamento-do-cancer-de-boca.pdf)>. Acesso em: 26 abr. 2018.

<sup>11</sup> Projeto Diretrizes. Associação Médica Brasileira e Conselho Federal de Medicina. Sociedade Brasileira de Cirurgia de Cabeça e Pescoço. Rastreamento, Diagnóstico e Tratamento do Câncer de Boca. Disponível em: <[https://www.bibliomed.com.br/diretrizes/pdf/cancer\\_boca.pdf](https://www.bibliomed.com.br/diretrizes/pdf/cancer_boca.pdf)>. Acesso em: 26 abr. 2018.

<sup>12</sup> MINISTÉRIO DA SAÚDE. Portaria nº 1.220, de 03 de junho de 2014. Disponível em: <[http://bvsms.saude.gov.br/bvs/saudelegis/gm/2014/prt1220\\_03\\_06\\_2014.html](http://bvsms.saude.gov.br/bvs/saudelegis/gm/2014/prt1220_03_06_2014.html)>. Acesso em: 26 abr. 2018.



GOVERNO DO ESTADO DO RIO DE JANEIRO  
SECRETARIA DE ESTADO DE SAÚDE  
SUBSECRETARIA JURÍDICA  
NÚCLEO DE ACESSORIA TÉCNICA EM AÇÕES DE SAÚDE

7. Diante do exposto, informa-se que a **cirurgia de ressecção de tumor e a reconstrução microcirúrgica estão indicadas** diante do quadro clínico apresentado pelo Autor - neoplasia maligna de mandíbula maxilar inferior e neoplasia maligna do lábio externo (Evento1\_OUT6\_fls. 9, 10, 11, 13, 15, 16 e 17). Além disso, **está coberta pelo SUS**, conforme a Tabela de Procedimentos, Medicamentos, Órteses/Próteses e Materiais Especiais do Sistema Único de Saúde - SUS (SIGTAP), na qual constam: ressecção de lesão maligna e benigna da região crânio e bucomaxilofacial (04.04.02.027-5), ressecção do côndilo mandibular com ou sem reconstrução (04.04.02.029-1), ressecção de lesão da boca (04.04.02.077-1), reconstrução por microcirurgia (qualquer parte) em oncologia (04.16.08.009-0), reconstrução c/ retalho miocutâneo (qualquer parte) em oncologia (04.16.08.008-1), pelviglossomandibulectomia em oncologia (04.16.03.019-0), mandibulectomia parcial em oncologia (04.16.03.030-0) e mandibulectomia total em oncologia (04.16.03.031-9).

8. Ressalta-se que somente após a avaliação do médico especialista (cirurgião oncológico) poderá ser definida a abordagem cirúrgica mais adequada ao caso do Autor.

9. Em consonância com a Portaria SAS/MS nº 140 de 27 de fevereiro de 2014, o Estado do Rio de Janeiro conta com uma **Rede de Estabelecimentos de Saúde Habilitados em Oncologia no Estado do Rio de Janeiro (ANEXO)**<sup>13</sup>. Cabe esclarecer que o Autor está sendo **acompanhado pelo Instituto Nacional do Câncer** (Evento1\_OUT6\_fls. 3, 4, 9 e 10), unidade de saúde pertencente ao SUS e que **integra** a referida rede. Portanto, informa-se que **é de sua responsabilidade garantir ao Autor o atendimento integral preconizado pelo SUS para o tratamento de sua condição clínica, ou ainda, em caso de impossibilidade de atendimento da demanda, a mesma é responsável pelo devido encaminhamento do Autor a uma unidade de saúde capacitada em atendê-lo.**

10. Neste sentido, ressalte-se o item 1 do Relatório deste Parecer Técnico, o qual se refere ao Agendamento de Cirurgia, proveniente do Instituto Nacional de Câncer José Alencar Gomes da Silva (INCA) acostado ao Processo (Evento1\_OUT6\_fl. 3), assinado pela médica Ariana Martins Garcia (CREMERJ 52.106098-8), no qual consta que foi **agendada a cirurgia de pelvemandibulectomia e reconstrução microcirúrgica**, para o dia **08 de maio de 2018**, com internação em 07/05/2018, às 11:00h.

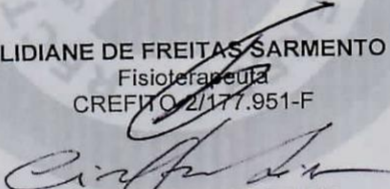
É o parecer.

Ao 10º Juizado Especial Federal do Rio de Janeiro, da Seção Judiciária do Rio de Janeiro, para conhecer e tomar as providências que entender cabíveis.

JULIANA PEREIRA DE CASTRO  
Farmacêutica  
CRF-RJ 22.383

LIDIANE DE FREITAS SARMENTO  
Fisioterapeuta  
CREFITO 2/177.951-F

VIRGINIA S. PEDREIRA  
Enfermeira  
COREN/RJ 321.417

  
CISALPINA PIRES DE O LIMA  
Médica  
CRM-RJ 37210-7

FLÁVIO AFONSO BADARÓ  
Assessor-chefe  
CRF-RJ 10.277  
ID. 436.475-02

<sup>13</sup> Portaria SAS/MS nº 140 de 27 de fevereiro de 2014 - estabelecimentos de saúde habilitados como CACON e UNACON. Disponível em:  
<[http://webcache.googleusercontent.com/search?q=cache:5Q0GkA955OgJ:bvsmms.saude.gov.br/bvs/saudelegis/sas/2014/prt0140\\_27\\_02\\_2014.html+&cd=1&hl=pt-BR&ct=clnk&gl=br](http://webcache.googleusercontent.com/search?q=cache:5Q0GkA955OgJ:bvsmms.saude.gov.br/bvs/saudelegis/sas/2014/prt0140_27_02_2014.html+&cd=1&hl=pt-BR&ct=clnk&gl=br)>. Acesso em: 25 out. 2017.



GOVERNO DO ESTADO DO RIO DE JANEIRO  
SECRETARIA DE ESTADO DE SAÚDE  
SUBSECRETARIA JURÍDICA  
NÚCLEO DE APOIO TÉCNICO EM AÇÕES DE SAÚDE

**ANEXO – Estabelecimentos de Saúde Habilitados em Oncologia no Estado do Rio de Janeiro**

Município	Unidade	Tipo	Endereço
Rio de Janeiro	Hospital dos Servidores do Estado	UNACON com Serviços de Radioterapia, Hematologia e Oncologia Pediátrica	Rua Sacadura Cabral nº 178 - Centro
	Hospital Geral do Andaraí	UNACON	Rua Leopoldo nº 280 - Andaraí
	Hospital Geral de Bonsucesso	UNACON com Serviço de Hematologia	Av. Londres nº 616 - Bonsucesso
	Hospital Geral de Jacarepaguá/Cardoso Fontes	UNACON	Av Menezes Cortes nº 3245 - Jacarepaguá
	Hospital Geral de Ipanema	Hospital Geral com Cirurgia Oncológica	Rua Antônio Parreiras nº 67 - Ipanema
	Hospital Geral da Lagoa	UNACON com Serviço de Oncologia Pediátrica	Rua Jardim Botânico nº 501 - Jardim Botânico
	Hospital Universitário Graffree e Guinle	UNACON	Rua Mariz e Barros nº 775 - Tijuca
	Hospital Mário Kroeff - Associação Brasileira de Assistência ao Câncer	UNACON com Serviço de Radioterapia	Rua Magé nº326 - Penha Circular
	Instituto de Puericultura Martagão Gesteira/UFRJ	UNACON exclusivo de oncologia pediátrica	Rua Bruno Lobo nº 50 - Ilha do Fundão.
	Instituto Estadual de Hematologia Arthur Siqueira Cavalcanti/ Hemorio/Fundação Pró-Instituto de Hematologia do Rio de Janeiro-FUNDARJ	UNACON exclusiva de hematologia	Rua Frei Caneca, 8- Centro.
	Instituto Nacional de Câncer - INCA - Hospital do Câncer I	CACON com Serviço de Oncologia Pediátrica	Pça. Cruz Vermelha nº 23 - Centro
	Instituto Nacional de Câncer - INCA - Hospital do Câncer II		Rua Equador nº 831 - Santo Cristo
	Instituto Nacional de Câncer - INCA - Hospital do Câncer III		Rua Visconde de Sta. Isabel nº 274 - Vila Isabel
	Hospital Universitário Clementino Fraga Filho-UFRJ	CACON	Avenida Brigadeiro Trompowski, s/n - Ilha do Fundão
Hospital Universitário Pedro Ernesto - UERJ	UNACON com Serviços de Radioterapia e Hematologia	Avenida 28 de setembro nº 77 - Vila Isabel	

Portaria SAS/MS nº 140 de 27 de fevereiro de 2014 – Anexo V